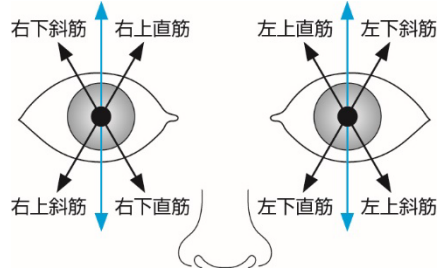


正誤表

下記の箇所に誤りがございました。謹んでお詫びし訂正いたします。

(2022年9月5日 榊南江堂)

頁	該当箇所	誤	正	
62	図 5-3	下 2 つの図	<p>下の図に差替え、図説明文として“黒矢印は当該筋が作用した際の運動方向.”と追加してください。</p> 	
63	図 5-5 f.右側方移動	右外側翼突筋 右内側翼突筋	それぞれを“ <u>左</u> 外側翼突筋”“ <u>左</u> 内側翼突筋”と修正してください。	
139	1 行目	直接 <u>肋骨</u> との	直接 <u>胸骨</u> との	
	6 行目	<u>xiphoidproc</u>	<u>xiphoid process</u>	
143	表 11-1, 「神経支配 (髄節)」の	下から 3 番 目のカラム	肋間神経 (Th1~ <u>12</u> )	肋間神経 (Th1~ <u>11</u> )
		下から 2 番	肋間神経 (Th1~ <u>13</u> )	肋間神経 (Th1~ <u>11</u> )

	行	目のカラム			
212	表 17-1, 2		以下に差し替える		
213	表 17-3		以下に差し替える		
224	図 18-9			<p>下の図に差し替えてください。</p>	
237	表 19-2, 1 列目右から 2 番目のカラム		<u>機能</u>	<u>作用</u>	

表 17-1 手関節の運動に関与する筋

筋名	起 始	停 止	作 用	神経支配 (髄節)
長橈側手根伸筋	上腕骨外側上顆遠位	第 2 中手骨底背側	手関節背屈, 橈屈	橈骨神経 (C6, 7)
短橈側手根伸筋	上腕骨外側上顆	第 3 中手骨底	手関節背屈, 橈屈	橈骨神経 (C5 ~ 8)
尺側手根伸筋	上腕骨頭: 上腕骨外側上顆 尺骨頭: 尺側上部後面	第 5 中手骨底	手関節背屈, 尺屈	橈骨神経 (C6 ~ 8)
橈側手根屈筋	上腕骨内側上顆	第 2, 3 中手骨底	手関節掌屈, 橈屈	正中神経 (C6, 7)
長掌筋	上腕骨内側上顆	手掌腱膜	手関節掌屈	正中神経 (C7 ~ Th1)
尺側手根屈筋	上腕骨頭: 上腕骨内側上顆 尺骨頭: 肘頭後面	豆状骨, 第 5 中手骨底	手関節掌屈, 尺屈	尺骨神経 (C7 ~ Th1)

表 17-2 手内筋 (内在筋)

筋名	起 始	停 止	作 用	神経支配 (髄節)	
母指球筋	短母指外転筋	舟状骨	母指基節骨底	母指掌側外転	正中神経 (C6, 7)
	母指対立筋	大菱形骨, 屈筋支帯	第 1 中手骨橈側縁	手根中手関節対立	正中神経 (C6, 7)
	短母指屈筋	屈筋支帯, 大・小菱形骨, 有頭骨	母指基節骨底	母指 MP 屈曲, 内転	正中神経 (C6, 7) 尺骨神経 (C6 ~ Th1)
	母指内転筋	横頭: 第 3 中手骨底 斜頭: 有頭骨, 第 2, 3 中手骨底	両頭合わせて, 母指基節骨底	母指内転	尺骨神経 (C6 ~ Th1)
小指球筋	短掌筋	手掌腱膜	掌皮の小指縁	手掌腱膜を緊張	尺骨神経 (C7 ~ Th1)
	小指外転筋	豆状骨, 屈筋支帯	第 5 基節骨底	小指外転	尺骨神経 (C7 ~ Th1)
	小指対立筋	有鈎骨鈎, 屈筋支帯	第 5 中手骨尺側縁	小指を母指のほうへ引く	尺骨神経 (C7 ~ Th1)
	短小指屈筋	有鈎骨鈎, 屈筋支帯	第 5 基節骨底	小指 MP 屈曲	尺骨神経 (C7 ~ Th1)
虫様筋	各指深指屈筋腱	第 2 ~ 5 基節骨底橈側面と指背腱膜	第 2 ~ 5 指 MP 屈曲, PIP・DIP 伸展	第 1, 2 正中神経 (C6, 7) 第 3, 4 尺骨神経 (C8 ~ Th1)	
骨間筋	掌側骨間筋	第 2, 4, 5 中手骨	第 2, 4, 5 基節骨底橈側と指背腱膜	第 2, 4, 5 指 MP 内転, 屈曲, PIP・DIP 伸展	尺骨神経 (C8 ~ Th1)
	背側骨間筋	第 1 ~ 5 中手骨の相対する面	第 2 指橈側, 第 3 指両側, 第 4 指尺側の基節骨底と指背腱膜	第 2, 4 指 MP 外転・屈曲, 第 3 指内・外転, 屈曲, 第 2 ~ 4 指 PIP・DIP 伸展	尺骨神経 (C8 ~ Th1)

表 17-3 手外筋（外在筋）

筋名	起 始	停 止	作 用	神経支配（髄節）
指伸筋	上腕骨外側上顆	第2～5指中節骨底， 末節骨底背側	第2～5指伸展，手関節 背屈	橈骨神経（C6～8）
示指伸筋	尺骨後下部，前腕骨間膜	第2指指背腱膜	第2指伸展	橈骨神経（C6～8）
小指伸筋	指伸筋下部から分離	第5指指背腱膜	第5指伸展	橈骨神経（C6～8）
浅指屈筋	上腕尺骨頭：内側上顆，尺骨粗面 橈骨頭：橈骨上前部	第2～5指中節骨底	第2～5指PIP屈曲	正中神経（C7～Th1）
深指屈筋	尺骨前面，前腕骨間膜	第2～5指末節骨底	第2～5指DIP屈曲	正中神経 尺骨神経（C7～Th1）
長母指屈筋	橈骨前面，前腕骨間膜	母指末節骨底	母指IP屈曲，MP屈曲	正中神経（C6～8）
長母指伸筋	尺骨後面，前腕骨間膜	母指末節骨底	母指IP伸展，MP伸展	橈骨神経（C6～8）
短母指伸筋	前腕骨間膜，橈骨背面	母指基節骨底	母指MP伸展，母指外転	橈骨神経（C6～8）
長母指外転筋	尺骨後面，橈骨後面中1/3，骨間膜	第1中手骨底外側	手関節橈屈，母指外転	橈骨神経（C6～8）