

正 誤 表

「循環器内科ゴールデンハンドブック（改訂第4版 第1刷）」

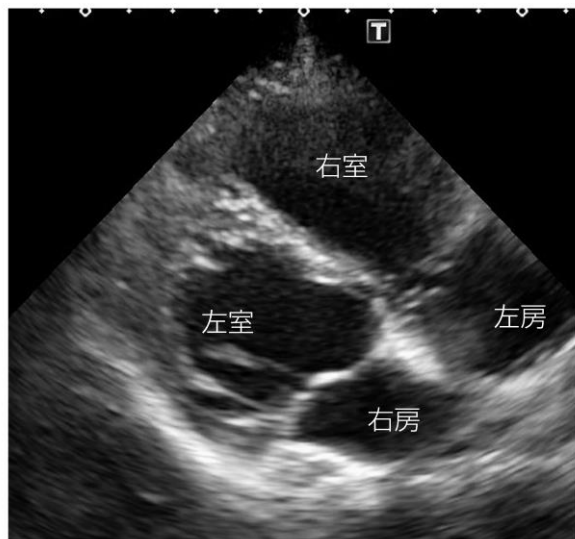
下記の箇所に誤りがございました。謹んでお詫びし訂正いたします。

頁	該当箇所	誤	正
104	「1. 洞不全症候群」の Rubenstein 分類 III 型の [心電図所見] 欄	徐脈頻脈症候群 (AF/AFL, PSVT などの頻脈が自然停止した食後に起こる 心停止)	徐脈頻脈症候群 (AF/AFL, PSVT などの頻脈が自然停止した <u>直後</u> に起こる 心停止)

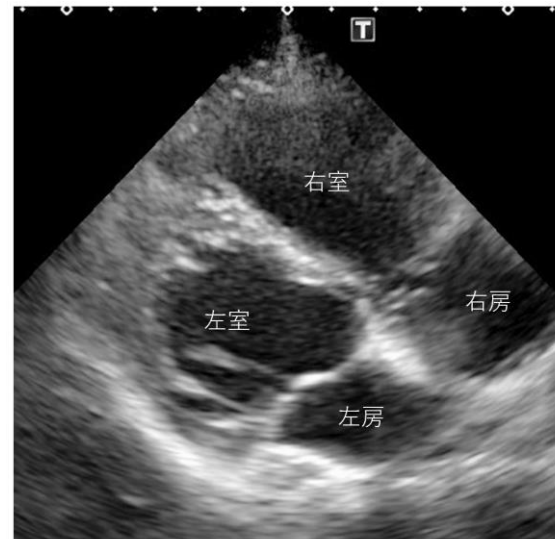
335

図9 傍胸骨四腔像

図差し替え



正図



2020年12月16日
株式会社南江堂