

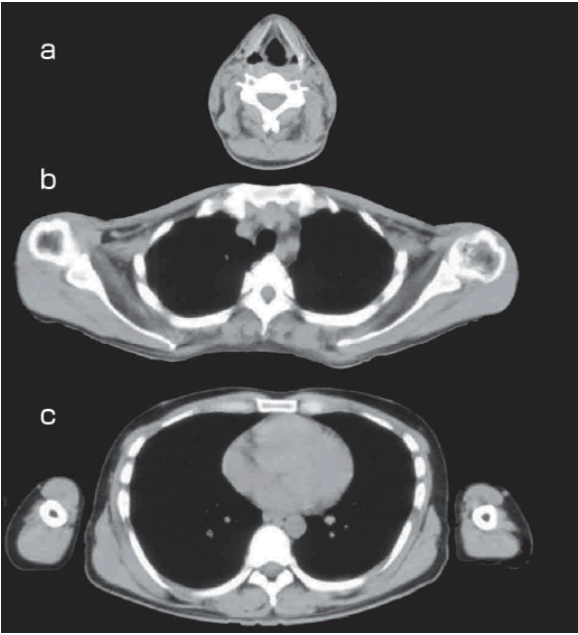
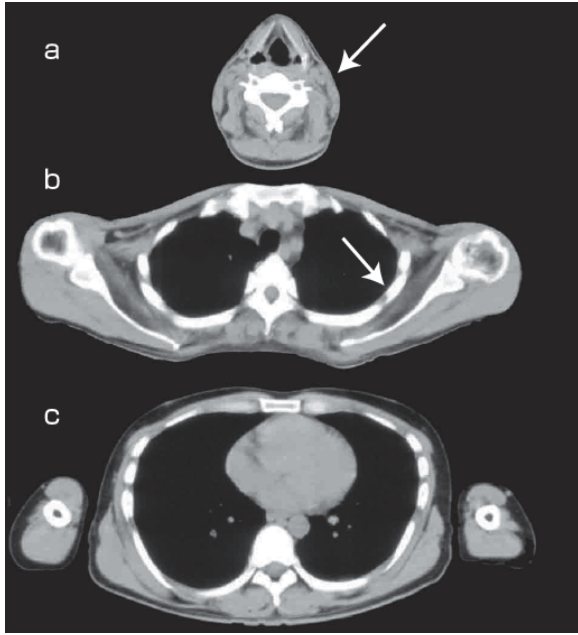
正 誤 表

「脳神経内科医のための 末梢神経・筋疾患 診断トレーニング（第1刷）」

下記の箇所にて誤りがございました。謹んでお詫びし訂正いたします。

頁	該当箇所	誤	正
5	図 1 右側の表、左から 2 列目、 上から 18 行目	前脛骨 <u>金</u>	前脛骨 <u>筋</u>
5	図 1 右側の表、左から 1 列目、 上から 24～30 行目	<u>腓</u> 骨神経	<u>脛</u> 骨神経
15	図 3 図中文字 単位の修正	10.4 <u>m/s</u> 8.6 <u>m/s</u> 3.3 <u>m/s</u>	10.4 <u>ms</u> 8.6 <u>ms</u> 3.3 <u>ms</u>
15	図 4 図中文字 単位の修正	5.1 <u>m/s</u> 3.8 <u>m/s</u> 2.6 <u>m/s</u>	5.1 <u>ms</u> 3.8 <u>ms</u> 2.6 <u>ms</u>
75	図 1 「筋生検の前に実施してお きたい検査：」の囲み 3 行目と 6 行目	<ul style="list-style-type: none"> ・ GAA 乾燥<u>濾紙</u>紙血スクリーニング ・ 針<u>心</u>電図（筋強直性放電の確認） 	<ul style="list-style-type: none"> ・ GAA 乾燥<u>濾紙</u>血スクリーニング ・ 針<u>筋</u>電図（筋強直性放電の確認）
124	図 3 図左側 「振幅正常 (<5 <u>μV</u>)」部分	振幅正常 (<5 <u>μV</u>)	振幅正常 (>5 <u>μV</u>)

<p>132</p>	<p>図 1 右側の緑色の線</p>		
<p>157</p>	<p>図 2 矢印と文字 A, B を追加</p>		

164	<p>図 1 a と b に矢印を追加</p>		
166	Q3 の b	常染色体優性遺伝	常染色体劣性遺伝

2019年5月27日
株式会社南江堂