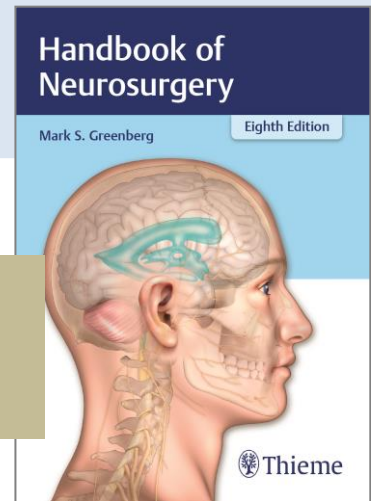


Thieme MedOne Neurosurgery

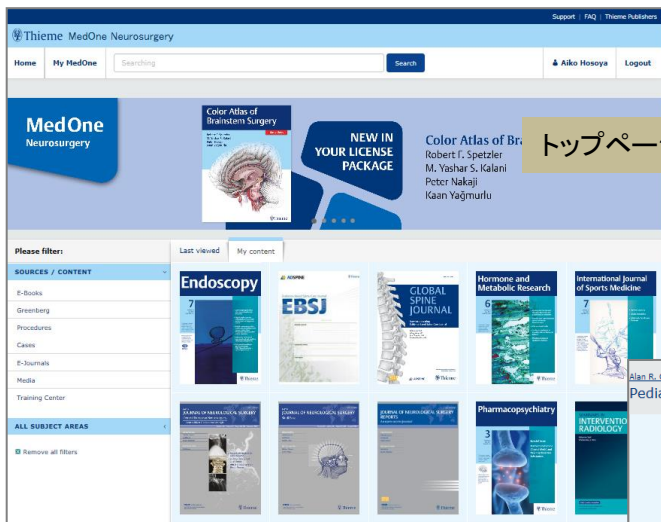
脳神経外科分野の知識を網羅する オンラインリソース

Thieme Publishing Group の MedOne Neurosurgery は、脳神経外科分野の電子ブック、手術手技、症例、画像、動画、電子ジャーナル、トレーニングセンターを提供する包括的なオンラインリソースです。

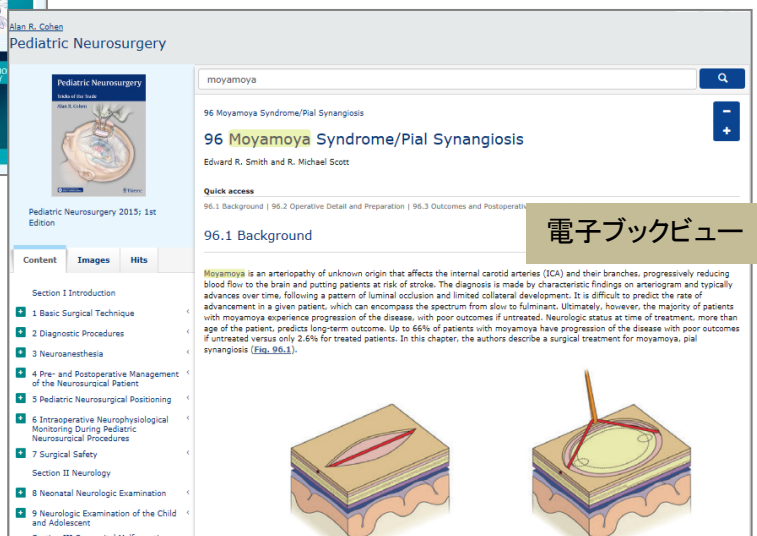
- 電子ブック、手術手技、症例、画像、動画、電子ジャーナル、トレーニングセンターを同一プラットフォームで提供
- 掲載コンテンツは、随時最新情報に更新
- ベストセラー Greenberg 著 Handbook of Neurosurgery 収録
- 教育、プレゼンテーション資料として画像をダウンロード可能
- 電子ブックは PDF ダウンロード、印刷可能



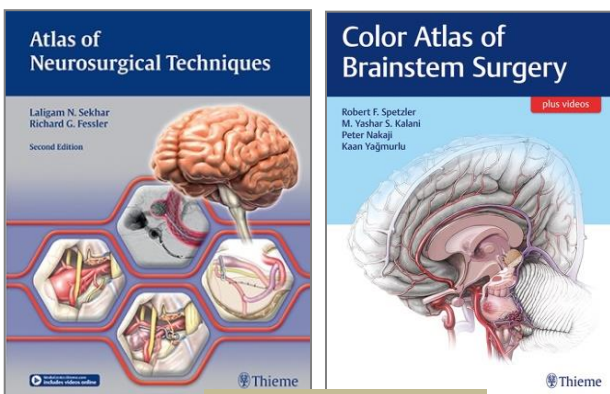
ベストセラー
Greenberg 著
Handbook of
Neurosurgery



トップページ

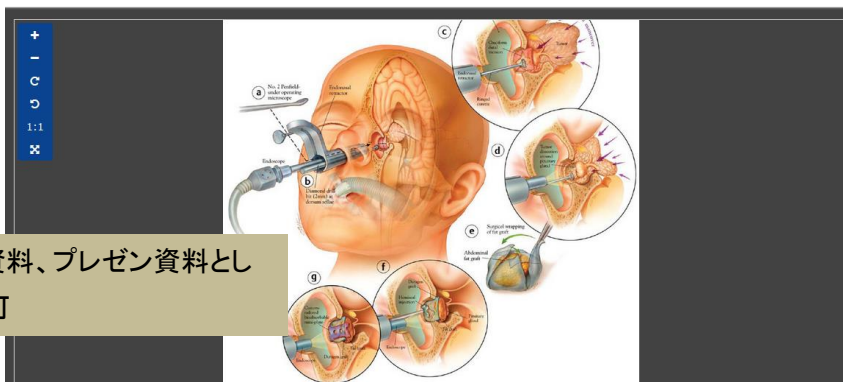


電子ブックビュー

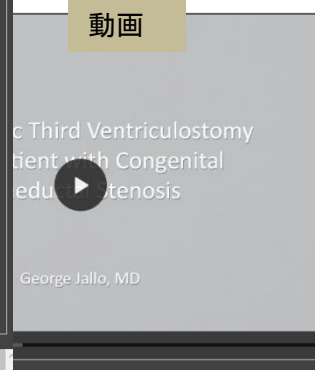


収録電子ブッケー例

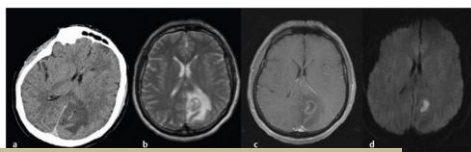
Thieme MedOne Neurosurgery



画像は教育用資料、プレゼン資料としてダウンロード可




Brain Abscess
 Pedro H. Ramirez and Martina Steppeler
Quick access
 Case Presentation | Questions | Overview | Answers
Case Presentation
 A 52-year-old man with no previous medical history had a seizure on the right side. The patient was afebrile and had a history of alcohol abuse (12-pack of beer a day). Laboratory workup showed: white blood cell (WBC) count 18.5×10^3 (neutrophil 92%); erythrocyte sedimentation rate (ESR) 10 (0–25); C-reactive protein (CRP) 1.4 (<0.3), and blood glucose is 148 mg/dL. Noncontrast computed tomographic (CT) scan and enhanced magnetic resonance imaging (MRI) were obtained (Fig. 140.1). Blood cultures were negative and the patient is started on empirical antibiotic therapy. Two weeks after empirical therapy the patient continued having headaches, the WBC count was 3.4×10^3 , ESR was 15, and CRP was 0.5. A follow-up MRI scan was obtained (Fig. 140.2). The patient undergoes stereotactic needle aspiration, which showed a positive culture for *Neisseria*. Antibiotic therapy was titrated with ceftriaxone for 6 weeks and trimethoprim/sulfamethoxazole for 12 months.
 Source: Controversies in Neuro-Oncology, Best Evidence Medicine for Brain Tumor Surgery > Surgery for Nonfunctioning Pituitary Adenomas



手術手技、症例など豊富に収録

Question 1051
 True or False. The following are neurocutaneous disorders:
 a. Sturge-Weber syndrome
 b. Neurofibromatosis
 c. Tuberous sclerosis
 d. Von Hippel-Lindau disease
 e. Epiloia
 Source: Neurocutaneous Tumors
 From: The Greenberg Rapid Review: A Companion to the 8th Edition
 Short link: <https://medone-neurosurgery.thieme.com/DDEEP>



トレーニングセンター: Kranzler 著
 The Greenberg Rapid Review

【提供内容】 コンテンツ	MedOne Neurosurgery
提供分野	脳神経外科
Thieme eBooks	180以上 New: Greenberg 著 Handbook of Neurosurgery 含む
Thieme独自の手術手技	418
Thieme独自の症例	225
Thieme独自の画像	84,000以上
Thieme独自の動画	1,100以上
電子ジャーナル (ThiemeとPubMedのジャーナル)	New: Journal of Neurological Surgery (2013年～)フルテキスト提供PubMedは アブストラクトレベルまで閲覧可(契約している場合はフルテキスト閲覧可)
トレーニングセンター	New: Kranzler 著 The Greenberg Rapid Review
URL	https://medone-neurosurgery.thieme.com/

■ 2018年個人契約価格：本体価格 222,300円（税込 240,084円）

※ 契約期間：2018年1～12月