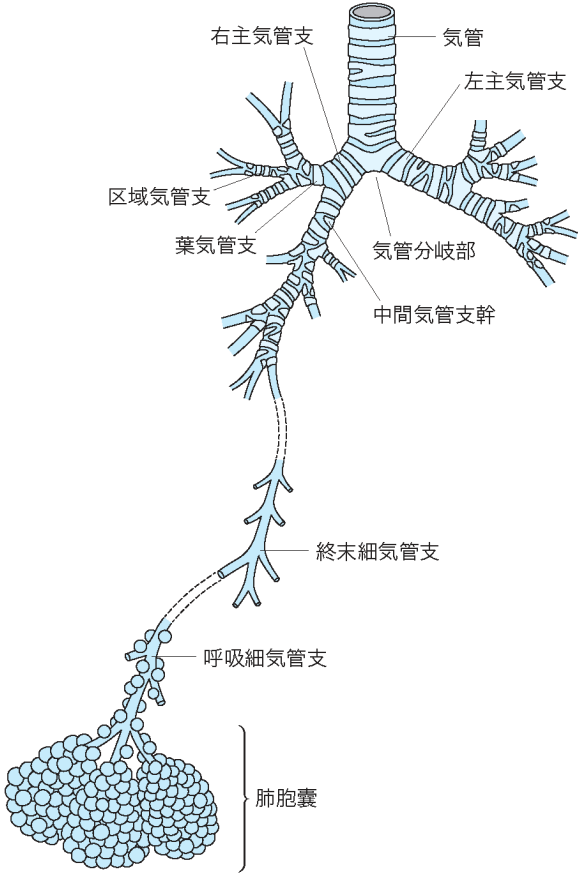


正 誤 表

「呼吸器外科テキスト（第1刷）」

下記の箇所に誤りがございました。謹んでお詫びし訂正いたします。

頁	該当箇所	誤	正
5	左段 最終行	野澤芳樹	澤芳樹
12	右段 下から5行目	活動とみなすされて	活動とみなされて

19	<p>図1</p>	<p>図差し替え</p>	<p>正図</p> 
19	【キーワード】	肺動静脈	肺動脈、肺静脈

20	右段 6行目	区域枝	区域支
20	右段 11行目	亜区域枝	亜区域支
25	右段 9～10行目	前かがみの体位では腹部の重力は肺を膨らます呼吸方向に働き FRC は増えるが	前かがみの体位では腹部の重力は肺を膨らます吸気方向に働き FRC は増えるが
36	右段 2行目	Daniel 法	ダニエル生検
40	サイドメモ(右)	カウンターアクション	カウンタートラクション
42	左段 下から 16行目	braded silk	braided silk
44	文献 3)	古泉 潔. カラーアトラス胸腔鏡下肺癌手術, 南江堂, 2009	小泉 潔. カラーアトラス胸腔鏡下肺癌手術, 南江堂, 2009
67	図 3	(Thopaz)(Medela)	(Thopaz, Medela)
87	左段 19行目	補填材料には材料は	補填材料には
93	右段 最終行	呼吸気合併症	呼吸器合併症
111	要点⑤	出血について	出血について
114	左段 17行目	生じるものであり	生じるもので
114	右段 11行目	左房は脆く避けやすい	左房は脆く裂けやすい
114	右段 24行目	一方, 左心膜の大欠損は修復の必要は必ずしもない.	心嚢内左肺全摘後の心膜補填に関しては, 原則として考慮すべきである. 左は右と比して心臓脱のリスクは低いものの, 心膜欠損の大きさによって心臓の嵌頓, さらには冠状動脈の嵌頓による虚血性心疾患の発生が報告されており, また心膜補填を行わない場合心臓の急激な左方移動により循環動態の安定性を欠く懸念もあることから補填を推奨する.
117	脚注 (正解)	⑤ a と e	⑤ b と e

124	表 1	DLco	%DLco
124	表 1	VO ₂ max	$\dot{V}O_{2\max}$
125	右段 6～24 行目	VO ₂ max	$\dot{V}O_{2\max}$
126	左段 下から 13 行目	LD	LDH
128	左段 12 行目	換気血流比 (V/Q)	換気血流比 (\dot{V}/\dot{Q})
130	右段 6 行目、7 行目	cmHg	cmH ₂ O
140	右段 8 行目、11 行目	peakVO ₂	peak $\dot{V}O_2$

149	図 8b キャプション	b : 左前斜位, 3 D-MDCT. 左総頸動脈 (黒矢印), Kommerell 憩室と左鎖骨下動脈 (白矢印).	b : 左前斜位, 3 D-MDCT. 左総頸動脈 (白矢印), Kommerell 憩室と左鎖骨下動脈 (黒矢印).
202	左段 下から 4 行目	点突然変異転座	点突然変異
219	左段 8 行目	3. N1 は, II B 以上となる. T2bN1M0 は, 新たに III A となっている. N1 でも III A である.	3. N1 は, II B 以上となる. N1 でも T3 と T4 の場合は, III A としている.
219	左段 10 行目	4. N2 は, III A 以上となる. T2bN1M0, T3N2M0 は, 新たに III B となっている. N2 でも III B である.	4. N2 は, III A 以上となる. N2 でも T3 と T4 の場合は, III B としている.
219	左段 12 行目	5. N3 のうち, T2b 以上の場合特に予後が悪いので, 新たに III C となった.	5. N3 は, III B 以上となる. N3 でも T3 と T4 の場合は, 特に予後不良であり III C としている.
259	サイドメモ	ベバシツマブ	ベバシズマブ
261	④小見出し	肺門 and/or 縦隔リンパ節転移	肺門・縦隔リンパ節転移
281	問題 5 選択肢 a	中枢型肺癌	中心型肺癌
289	右段 16 行目	50%を超えた高率になる可能性が高い	50%を超える
298	左段 下から 4 行目	線状	線状
303	右段 3 行目	呼吸困難、呼吸苦、胸痛	呼吸困難、胸痛
310	問題 3	胸郭損傷の定義で	胸郭損傷で
324	右段 19~20 行目	刀鞘型 (76 例) と三日月型 (22 例)	刀鞘型 (22 例) と三日月型 (76 例)
327	左段 15~16 行目	2) 気道の粘液線毛輸送の障害 ※レベルの記載漏れ	レベル A

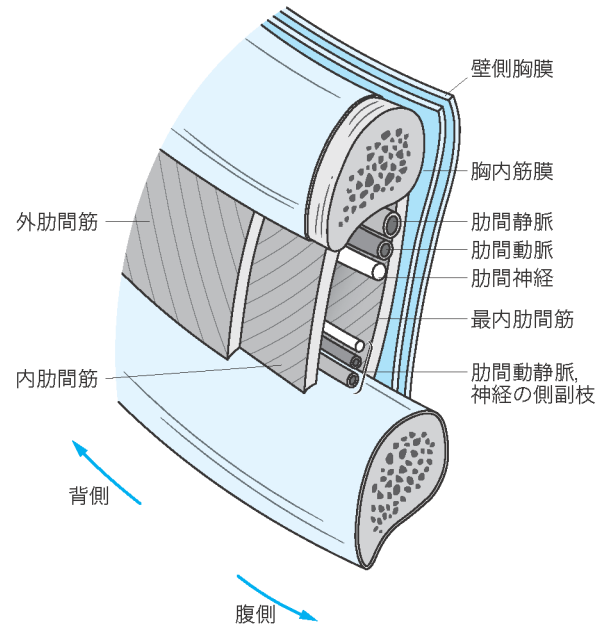
347	左段 7行目	内経静脈	内頸静脈
348	右段 下から2行目	低侵襲な胸腔鏡による	低侵襲な胸腔鏡による
349	左段 下から4行目	心臓外科術後の特有の	心臓外科術後に特有の
352	左段 16行目	伏臥位	腹臥位
353	左段 下から8行目	破壊像	骨破壊像
354	表6	8HCG	8hCG
359	図4 stage IVa および stage IVb の四角囲み内	tumol	tumor
362	表2 タイトル	IGCCC	IGCCCG
376	左段 2行目	ニューモシスチス・イロベチニ	<i>Pneumocystis jirovecii</i>
384	右段 5～6行目	産生は壁側胸膜で行われ、吸収は臓側胸膜で行われる。1日数百 mL の水分が両胸膜間を移行している。	胸水の産生と吸収は主として壁側胸膜で行われ、臓側胸膜や腹腔経由の関与は否定的である。しかし、肺静脈圧が上昇した場合や、肺炎などにより血管の透過性が亢進した場合は、臓側胸膜からも胸水が胸腔に入る。低分子量物質は両胸膜から容易に吸収されるので実際には1日数百 mL の水分が壁側と臓側の胸膜間を移行している。
386	図3 キャプション	緑矢印は内弾力膜	緑矢印は内弾力層

420

図 6

図差し替え

正図



421	図 7	図差し替え	<p>正図</p>
455	問題 1 選択肢 c	c. 結核性膿胸では胸水のヒアルロン酸が高値となる	c. 結核性膿胸では胸水のアドノシンデアミナーゼ (ADA) が高値となる
458	左段 下から 11 行目	原発性肺動脈性肺高血圧症	原発性肺高血圧症 (特発性肺動脈性肺高血圧症)
458	左段 下から 11 行目	Reits	Reitz
462	表 2 タイトル	肺・心肺移植レシピエントの適応基準	肺移植レシピエントの適応疾患
468	右段 4 行目	術後模型人工肺	術後膜型人工肺

2021 年 10 月 27 日

株式会社南江堂